

Die Behandlung der Hüftgelenksdysplasie des Junghundes mit der Dreifachen Beckenosteotomie (DBO)

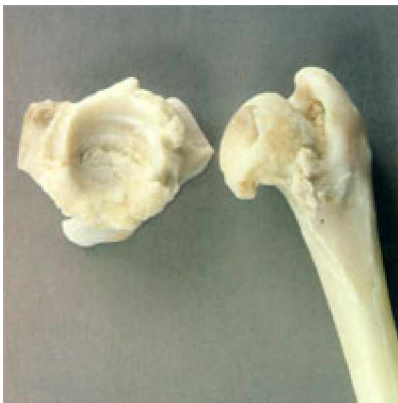Dr. Dieter Müller

Einleitung

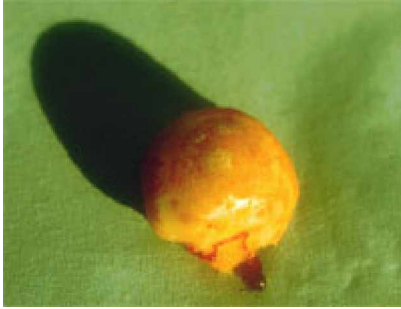Für viele Tierbesitzer ist es ein schwerer Schock, wenn Sie erfahren, dass ihr Hund an einer Hüftgelenksdysplasie (HD) leidet. Vielleicht haben Sie viel Geld ausgegeben und einen Rassehund mit Papieren gekauft, auf denen testiert wurde, dass die Eltern und Vorfahren „HD-frei“ seien. Nun, das mag durchaus zutreffen aber eine Garantie für perfekte Hüftgelenke der Nachkommenschaft ist das nicht. Bis heute gibt es keinen genetischen Test, mit dem die Erbkrankheit HD aufgedeckt werden kann. Dem Diagnose-Schock folgen selbstpeinigende Vorwürfe bei Aufzucht und Fütterung etwas falsch gemacht zu haben oder den Hund zu früh und zu intensiv belastet zu haben. In diesem Zusammenhang wird immer wieder das Treppensteigen genannt – ein blanker Unsinn! Die Hüftgelenksdysplasie ist erblich. Statt Gedanken über die eigene Schuld nachzuhängen (bisweilen leider von manchen Züchtern aus naheliegenden Gründen forciert), sollte man besser überlegen, wie dem Junghund wirklich geholfen werden kann.

Was tun bei HD?

Natürlich handelt es sich um eine folgenschwere Diagnose, die unter Umständen die Gebrauchsfähigkeit und Lebensqualität des vierbeinigen Patienten massiv beeinträchtigt – ein ganzes Hundeleben lang. Zu betonen ist, dass beim Junghund mit HD zunächst „nur“ ein nicht kongruentes Hüftgelenk vorliegt, bei dem Oberschenkelkopf und Pfanne nicht recht zueinander passen. Der Gelenkknorpel ist auch bei schweren Formen der Dysplasie anfangs noch nicht beschädigt. Die Gelenkkapsel, die beim Gesunden den Oberschenkelkopf fest umschließt, ist aber meistens überdehnt und locker. Dadurch wackelt bei jeder Bewegung der Kopf in der Pfanne hin und her, was der Beginn von starkem Verschleiß und Abnutzung des Knorpelüberzuges ist und unweigerlich in eine Arthrose mündet. Die ständigen Überbelastungen und Zerrungen der Gelenkkapsel sind sehr schmerzhaft, deshalb lahmen die dysplastischen Hunde, obwohl der Knorpel noch unbeschädigt ist.

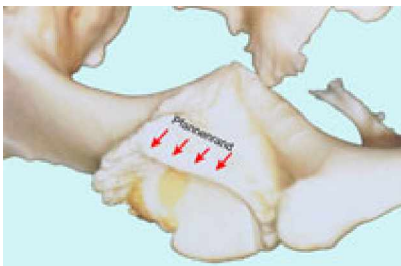


Hochgradige Arthrose des Hüftgelenkes als Folge einer Hüftgelenksdysplasie. Die Gelenkknorpel von Kopf und Pfanne sind vollständig aufgerieben.



Amputierter Oberschenkelkopf (Femurkopfresektion) mit aufgeriebenem Knorpel, der subchondrale Knochen liegt frei.

Neben der Lockerheit des Hüftgelenkes spielt ein zweiter Faktor eine wichtige Rolle: Die Überbelastung des oberen Randes des Hüftgelenkes (Pfannenrand) und die übermäßige Belastung von nur kleinen tragenden Anteilen der beteiligten Knorpel. Der Körper versucht die ungleichmäßige und unnatürliche Belastung dieser Knorpelareale durch Kompensationsmechanismen aufzufangen. Er verdichtet unter den zu stark belasteten Knorpelbezirken das Knochengestüt. Die Mediziner sprechen von einer „subchondralen Sklerose“, die als erstes Anzeichen einer Arthrose als weißer Strich am Röntgenbild abzulesen ist.



Arthrose eines ursprünglich dysplastischen Hüftgelenkes. Der obere Pfannenrand ist durch die Instabilität stark abgenutzt.

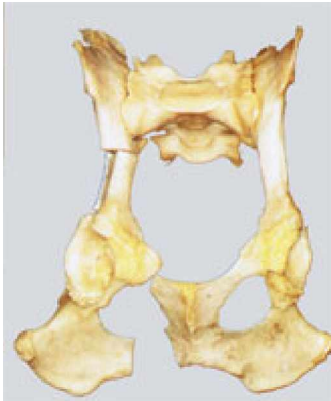Beratung

Ist die Diagnose HD gestellt, kommt es auf eine fundierte Aufklärung und Beratung seitens der Haustierärztin oder des Haustierarztes an. Und es ist sicher kein Mangel an fachlichem Wissen oder Können, wenn diese den Rat eines Spezialisten einholen. Der schlechteste und verhängnisvollste „Rat“ ist sicher die Mitteilung, der Hund müsse, da eine schwere HD vorliege, nun sofort eingeschläfert werden. Die Tierbesitzer sollten ein solches Ansinnen energisch zurückweisen, die Sache nochmals überschlafen und sich unbedingt eine zweite medizinische Meinung einholen. Geht es doch direkt um Leben oder Tod eines bereits lieb gewonnenen vierbeinigen Familienmitgliedes.

Gute und schlechte Nachricht

Die schlechte Nachricht lautet: Der Hund hat eine Hüftgelenkdysplasie, die unbehandelt unweigerlich zu Schmerzen und Arthrose führen wird. Die gute Nachricht lautet: Man kann bei jungen Hunden heute wirkungsvoll etwas dagegen tun. Man kann den betroffenen Hunden durch einen chirurgischen Eingriff, ein körpereigenes stabiles und funktionales Hüftgelenk zurückgeben, das aller Wahrscheinlichkeit nach ein Leben lang klaglos funktionieren wird und frei von Arthrose bleibt. Erreicht werden kann dies durch ein seit Jahrzehnten bewährtes Operationsverfahren die „Dreifache Beckenosteotomie“ (DBO), bei der die Hüftgelenkspfanne so umgestellt

wird, dass der Oberschenkelkopf wieder festen Halt im Gelenk bekommt. Leider ist diese Behandlungsoption bei uns immer noch viel zu wenig bekannt!

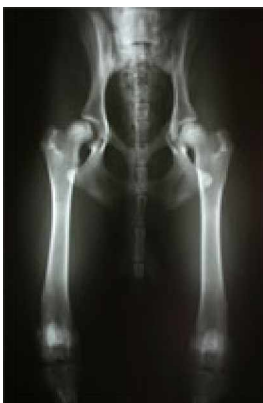

Dreifache Beckenosteotomie am Knochenmodell. Ansicht von unten. In der linken Bildhälfte ein um 30° rotiertes Pfannensegment, rechts das dysplastische Gelenk mit flacher Pfanne, das dem Oberschenkelkopf keinen Halt geben kann.

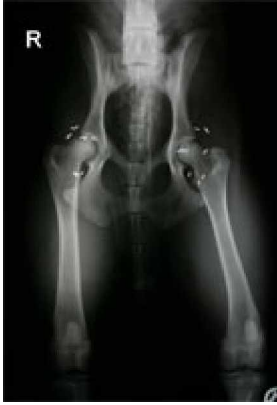Auswahl der Behandlungsmethode

Tierbesitzer, die sich über die zur Verfügung stehenden Behandlungsoptionen informieren, sind von der Unterschiedlichkeit und Vielfalt der Methoden stark verunsichert: So werden z. B. Nervenschnitte (Neurektomien), Goldimplantationen, Muskelschnitte (Pektineus-Myotomie, PIN), Oberschenkelkopf-Amputationen oder künstliche Hüftgelenke empfohlen. Leider bleibt in diesem Zusammenhang die Dreifache Beckenosteotomie häufig ungenannt. Wie sollen die Tierbesitzer ihre Entscheidung fällen? Werden doch in Zusammenhang mit den unterschiedlichen Verfahren nicht selten Erfolgsraten genannt, die einer wissenschaftlichen Überprüfung nicht standhalten.

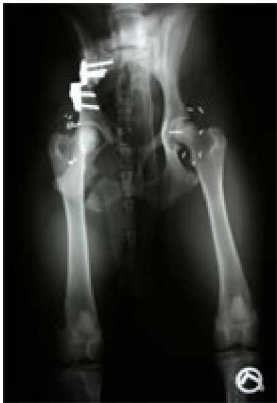Ich will an dieser Stelle nicht in einen Expertenstreit über Therapieformen eintreten sondern zum Nachdenken anregen. Wie wir gesehen haben, handelt es sich bei der HD um ein biomechanisches Problem, bei dem die Stellungen und Positionen von Kopf und Pfanne nicht zusammenpassen. Vor diesem Hintergrund sollte schon die Frage erlaubt sein, ob Nervenschnitt, Goldimplantation oder Muskelschnitte die mangelhafte Anatomie des Hüftgelenkes verändern können. Sie gewähren im besten Falle eine zeitlich begrenzte Schmerzlinderung. Die Verschleißprozesse durch Instabilität gehen unbeeinflusst weiter.



Sechs Monate alter Labrador mit lockeren Hüftgelenken infolge einer Hüftgelenkdysplasie. Nach Bewegung hochgradige Lahmheit.



Beide Hüftgelenke wurden mit Goldimplantaten versehen. Ein Therapieerfolg blieb aus, die Beschwerden besserten sich nicht.

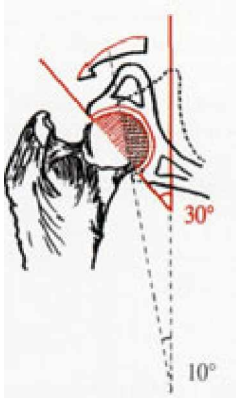


Die DBO am rechten Hüftgelenk stabilisierte das lockere Gelenk und sorgte für einen tiefen Sitz des Oberschenkelkopfes in der Pfanne. Völlige Beschwerdefreiheit nach 14 Tagen.

Eine Amputation (Femurkopfresektion) beseitigt den lockeren Oberschenkelkopf, anschließend muss das Körpergewicht durch Muskelgruppen aufgefangen und getragen werden. Ein Eingriff, der nur bei leichtgewichtigen kleinen Patienten wirklich zufriedenstellend ist. Bei großen Hunden kommt es fast immer zu einem humpelnden Gang und Oberschenkelhochstand. Der Ersatz des dysplastischen Gelenks durch eine Prothese ist auch bei Hunden ein bewährtes und erfolgreiches Verfahren. Einschränkend ist anzumerken, dass es erst bei erwachsenen Hunden eingesetzt werden kann, keinesfalls bei sich noch im Wachstum befindenden Junghunden. Das natürliche Hüftgelenk wird durch eine in der Regel mit Knochenzement verankerte Prothese ersetzt. Die Problematik und eventuelle Spätkomplikationen sind Allgemeingut. Es ist sicher keine Frage der Philosophie sondern des gesunden Menschenverstandes. Soll man bei einem Junghund mit diagnostizierter HD tatsächlich abwarten, bis das Hüftgelenk ganz verschlissen bzw. die Altersgrenze von einem Jahr erreicht ist, um dann eine Prothese zu implantieren? Soll man einem 6 Monate alten Junghund, der sich wegen seiner instabilen Hüftgelenke kaum bewegen kann, weitere 6 Monate lang starke Schmerzmedikamente geben? Oder macht es Sinn, das körpereigene Hüftgelenk durch die Dreifache Beckenosteotomie zu retten, damit es als gesundes biologisches Gelenk lebenslang klaglos funktioniert?

Dreifache Beckenosteotomie (DBO)

Bei der DBO wird die Hüftgelenkspfanne über dem Oberschenkelkopf (meist um 30°) rotiert, um eine bessere Kongruenz des Hüftgelenkes zu erreichen und die Überdachung des Kopfes zu verbessern. Die tragende Knorpeloberfläche wird dabei um das Drei- bis Vierfache vergrößert.



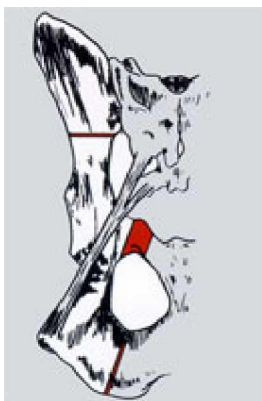
Die Rotation des Pfannensegmentes um 30° führt zu einer guten Überdachung des Oberschenkelkopfes und vergrößert die tragende Gelenkknorpel-Oberfläche um das Drei- bis Vierfache.

Die Rotation der Beckenabschnitte wurde erstmals im Jahre 1969 von Hohn & Janes beschrieben und in Folge immer weiter perfektioniert. Slocum entwickelte in den USA eine spezielle Stufenplatte, mit der die geschwenkte Pfanne in der neuen Position fest positioniert werden kann, sodass die Hunde sofort nach der Operation laufen und einem kontrollierten Bewegungstraining unterzogen werden können.



Stufenplatte nach Slocum zur belastungsstabilen Fixierung nach der Rotation des Pfannensegmentes.

Damit die Hüftgelenkspfanne (Acetabulum) rotiert werden kann, muss das Becken im Bereich von Schambein, Sitzbein und Hüftbein an genau definierten Positionen mit gewebeschonenden Spezialsägen durchtrennt werden (Osteotomie). Anschließend wird das Acetabulum geschwenkt und in der neuen Position nach Anlegen der Stufenplatte fest im Bereich des Hüftbeines verschraubt.



Erst die drei Durchtrennungen im Bereich des Schambeins, Sitzbeins und Hüftbeins erlauben die Rotation im Bereich des Pfannensegmentes.

Diese auf den ersten Blick vielleicht schockierend und martialisch erscheinende Operation wird von den noch jungen Patienten sehr gut vertragen. Es fließen während des Eingriffs keine Ströme von Blut, wenn behutsam und gewebeschonend

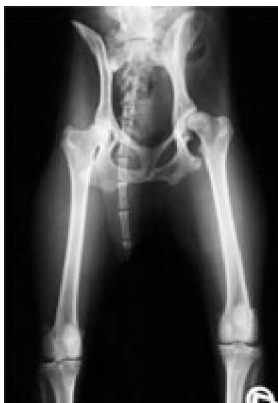vorgegangen wird. Die über dem Knochen liegenden Muskelbäuche werden nicht durchtrennt sondern nur gelockert und anschließend zur Seite gehalten. Übrigens wird die DBO auch sehr erfolgreich in der Humanmedizin verwendet, besonders bei jungen Patienten, die aufgrund ihres Lebensalters keine Kandidaten für eine Hüftprothese sind. Auf die technischen Einzelheiten einzugehen führte an dieser Stelle sicher zu weit, allerdings soll nicht verschwiegen werden, dass die DBO ein operationstechnisch recht anspruchsvoller Eingriff ist, bei dem viel falsch gemacht werden kann. Im Operationsgebiet liegen viele wichtige Nerven und große Gefäße, die keinesfalls beschädigt werden dürfen. Neben den umfangreichen Spezialinstrumenten muss der Operateur über die nötigen Kenntnisse sowie Fähigkeiten verfügen und fast noch wichtiger über hinreichende Erfahrung, denn jeder Patient ist ein wenig anders.

Welche Hunde können operiert werden?

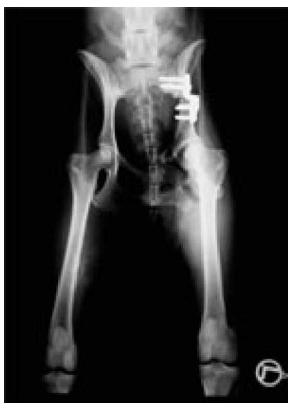Die Dreifache Beckenosteotomie ist ein Eingriff, bei dem die Indikation absolut stimmen muss. Patienten mit einer ausgebildeten Arthrose sind auszuschließen.

Indikationen für eine Dreifache Beckenosteotomie

- junge an HD erkrankte Hunde in einem Alter von 6 Monaten bis zu 2 Jahren
- normale Körperentwicklung
- instabile Hüftgelenke mit auslösbarem „Ortolani“-Klicken
- nur milde oder keine röntgenologischen Anzeichen einer Arthrose



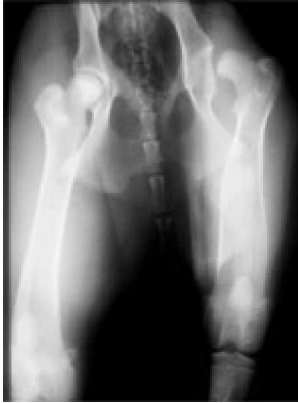Rechtes Hüftgelenk gesund, linkes Hüftgelenk (L) mit Klickgeräuschen infolge der Instabilität. Keine beginnenden Arthroseanzeichen, Patientenalter 9 Monate: idealer DBO-Kandidat.



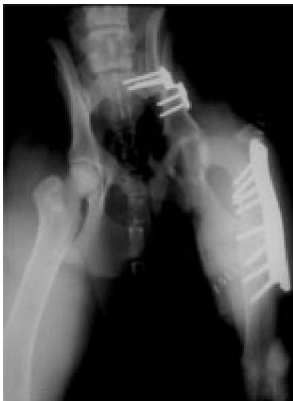Linkes Hüftgelenk (L) unmittelbar nach der DBO-Operation zeigt die biomechanische Verbesserung der Gelenksituation.

Luxierte Oberschenkelköpfe

Ursprünglich ist man davon ausgegangen, dass bei aus dem Gelenk gleitenden (luxierenden) Oberschenkelköpfen die DBO nicht durchgeführt werden könne. Unsere Erfahrung hat jedoch gezeigt, dass diese Patienten sehr wohl mit der DBO „gerettet“ werden können, wenn der Oberschenkelkopf zusätzlich mit einem Unterstützungsband in das rotierte Acetabulum gezogen wird. In Folge strafft sich die Gelenkkapsel und gibt dem Gelenk wieder festen Halt.



Vollständig luxierter Oberschenkelkopf hat keinen Kontakt zur sehr steil gestellten und flachen Pfanne. Zusätzlich besteht eine Achsenabweichung des Oberschenkels. Hochgradige Lahmheit und Schmerzen.



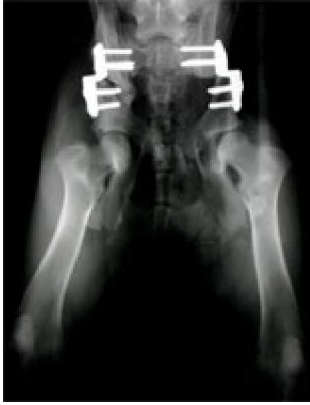Dreifache Beckenosteotomie und Achsenkorrektur des Oberschenkelknochens bringen den Oberschenkelkopf wieder in die Hüftgelenkspfanne. Bild unmittelbar nach der Operation: Der Oberschenkelkopf lässt sich noch seitwärts etwas herausziehen. Normale Gelenksfunktion und Schmerzfreiheit nach 16 Wochen.

Der formative Reiz

Idealerweise werden die Hunde ab dem 6. Lebensmonat operiert, weil nach der Umstellung sich die Oberschenkelköpfe durch die Belastung noch besonders gut in die Pfanne modellieren und diese damit vertiefen (Spreizhoseneffekt).

Die zweite Seite

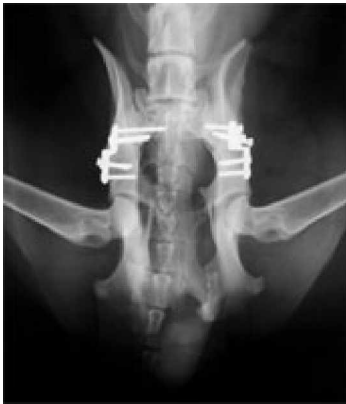In den Fällen beidseitiger HD wird zuerst die lockerste Hüfte operiert, die zweite Seite dann nach ca. 6 Wochen. Dies ist nach meiner Meinung patientenschonender, weil sich der Hund auf die nicht operierte Seite legen kann. Grundsätzlich können jedoch auch beide Hüftgelenke in einer Sitzung versorgt werden.



Beidseitige DBO: Auf der linken Bildhälfte ist das Hüftbein nach 6 Wochen bereits in der rotierten Stellung zusammengewachsen, links die gerade operierte Seite. Die Auswirkungen des formativen Reizes (rechts) sind gut zu erkennen. Die Platten werden in der Regel nicht entfernt und bleiben lebenslang liegen.

Komplikationen

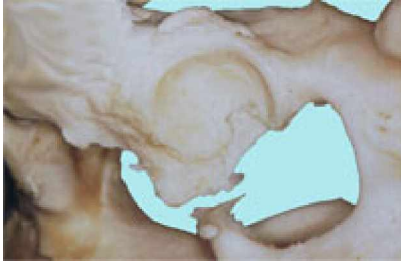
Komplikationen aufgrund von technischen Operationsfehlern umfassen Blutungen, Muskelschäden, Nervenlähmungen und schwere bleibende Lahmheiten. Sie sollten bei geschulten und erfahrenen Chirurgen so gut wie ausgeschlossen sein. Die in praxi häufigste Komplikation stellt die Lockerung bzw. der Ausriss der Schrauben aus dem Knochen dar. Der junge Knochen ist noch nicht so fest wie beim ausgewachsenen Patienten. Die Verwendung von Spezialschrauben und das Vermeiden von unkontrollierter Bewegung (Toben, Spielen mit anderen Hunden) in den ersten 8 Wochen verhindern die Schraubenlockerung sehr zuverlässig.



Schraubenlockerung infolge sorgloser Überbelastung nach der Operation. Die restlichen Schrauben konnten noch ausreichend Halt geben; Ausheilungsergebnis und Funktion trotz der Komplikation sehr gut.

Ergebnisse

Es gibt viele Studien über die Resultate der Dreifachen Beckenosteotomie in der internationalen Literatur. Dabei zeigte sich, dass 92 % der Patienten nach 28 Wochen keine Lahmheit mehr zeigten. Im Gegensatz dazu verbesserte sich kein einziger Hund aus nicht operierten Kontrollgruppen. In Langzeitstudien über einen Zeitraum von 8 Jahren zeigten 76 % der Operierten noch ein exzellentes Ergebnis ohne Arthrose mit uneingeschränkter Beweglichkeit und Schmerzfreiheit. Bei dem Rest der Patienten zeigten sich leichte Arthroseerscheinungen im Röntgenbefund, die klinisch jedoch zu keiner Einschränkung der Bewegung führten und in der Regel keine Gabe von Schmerzmitteln erforderten.



Präparat eines Hüftgelenkes bei dem 8 Jahre zuvor eine DBO durchgeführt wurde. Keine Arthrosebildung und intakter oberer Pfannenrand.

Fazit

Die Dreifache Beckenosteotomie (DBO) verbessert nachhaltig die Kongruenz der Hüftgelenke, sodass sich eine Hüftgelenksarthrose nicht ausbildet. Die Patienten benötigen im Laufe ihres Lebens weder Medikamente noch neuerliche chirurgische Eingriffe. Sie sind schmerzfrei und besitzen normale uneingeschränkte Aktivität. Die DBO ist ein Eingriff, der die Hüften von Junghunden mit HD „rettet“.

Anschrift des Autors

Dr. Dieter Müller

Fachtierarzt für Kleintiere, Chirurgie, Augenheilkunde

Kempener Str. 59

52525 Heinsberg

<mailto:info@mueller-heinsberg.de>